

# 第254回 日本泌尿器科学会東北地方会

プログラム・抄録集

会 長 土谷 順彦〔山形大学医学部 腎泌尿器外科学講座 教授〕

会 期 平成28年10月30日(日)

会 場 山形国際ホテル

〒990-0039 山形市香澄町3-4-5

事務局

山形大学医学部 腎泌尿器外科学講座

〒990-9585 山形市飯田西2-2-2

TEL023-628-5368 FAX023-628-5370

# ご 案 内

1. 総合受付は10月30日(日) 9:30より2階ロビー前で行います。
2. 参加費2,000円は参加受付にてお支払いください。
3. 学術大会は2階平成東(A会場)および平成西(B会場)の2会場で開催いたします。
4. 評議員会は12:05より2階平成西(B会場)で行います。
5. お弁当はセッションA1およびセッションB1終了後、2階ロビーにてお配りいたします。休憩には、A会場をご利用下さい。

## 発表についての注意事項

1. 優秀演題は発表時間7分、質疑応答3分です。一般演題は発表時間5分、質疑応答2分と致します。シンポジウムは発表7分、質疑3分です。時間厳守でお願い致します。特に枚数の指定はございませんが、PC(パソコン)での発表のみとさせていただきます。スライド、ビデオの使用はできませんのでご注意ください。
  2. PC受付にて用意する環境は、Windows 7 (SP2)、PowerPoint ver. 2007. 2010. 2013です。文字化けを防ぐ為、OSに標準インストールされているフォントを使用して下さい。発表の30分前までに受付をしていただきますようお願いいたします。なお、PCの受付は2階ロビーになります。
- ◆ 動画を含まない場合  
USBメモリーまたはCD-Rに保存してお持ち下さい。
  - ◆ 動画が含まれている場合  
Windows Media Playerを使用して、他のパソコンで動作可能なことを確認の上、USBメモリーでお持ち下さい。

## 日本泌尿器科学会専門医教育研修単位登録について

参加単位登録時には、会員カードをお持ち下さい。

会員カードをお持ちでない先生には、従来通り参加証の原本をご自身の認定申請時期まで大切に保管し、申請書類に貼付して頂くこととなります。まだカードを作製されていない先生方は、学会Webサイトの「よくあるご質問」ページ URL:<http://www.urol.or.jp/other/faq.html> の、「Q. 初めて会員カードを作製するには…」をお読み頂き、早急に写真の登録または送付をお願いいたします。

なお、会員カードの作製には1ヶ月以上かかりますので、ご了承下さい。参加単位登録の際は、お名前を記入した参加証も併せてご呈示下さい。

## 懇 親 会

16時25分より、2階平成西(B会場)にて行います。ご参加をお待ちしております。

# 抄録作成について

演題を発表される先生は下記の注意事項を参照のうえ、抄録の作成・提出をお願いいたします。

## 【作成上の注意】

「泌尿器外科」へはデータで投稿いたします。下記の点について御協力をお願いいたします。

- ・ Windows版Wordにて作成してください。
- ・ ファイル名は【演題番号+氏名】としてください
- ・ 文字数は演題名、演者名を含めて600文字以内です。
- ・ 文字の大きさは12ポイントを使用してください。
- ・ 演題名、氏名、所属施設名、キーワード（3語以内）はMSゴシック太文字で、本文はMS明朝で作成してください。

(例)

腎外傷の99例：鈴木一郎（〇〇大学）、佐藤次郎（〇〇大学病理学）、  
山田太郎（〇〇病院）（キーワード：腎外傷、交通事故）

（目的）過去1年間に経験した……………  
（方法）……………  
（結果）……………  
（考察・結語）……………

## 【提出期限】

平成28年10月30日(日)

## 【提出方法】

Eメール添付、CD-Rを学会当日に持参、または郵送にて提出してください。なお、提出していただいたCD-Rは返却いたしませんので、ご了承ください。

## 【提出先】

メール添付の場合：uroIt254-office@umin.ac.jp

郵送の場合：〒990-9585 山形県山形市飯田西2-2-2

山形大学医学部 腎泌尿器外科学講座内

第254回日本泌尿器科学会東北地方会 事務局

## お帰りの交通案内

### ■ 山形新幹線

山形	⇒	福島	⇒	郡山
16:07	つばさ150号	17:14	⇒	17:29
16:13	つばさ2号	17:41		
16:44	つばさ190号	18:02		
17:05	つばさ154号	18:15	⇒	18:29
17:32	つばさ192号	19:01		
18:03	つばさ156号	19:14	⇒	19:29
19:03	つばさ94号	20:12		
19:31	つばさ158号	20:48	⇒	21:03

### ■ 奥羽本線（下り）

山形	⇒	新庄着	新庄発	⇒	秋田
16:22	奥羽本線	17:36	18:33	奥羽本線	21:12
17:54	奥羽本線	19:04	20:14	奥羽本線	23:03
18:58	奥羽本線	20:10			
20:21	奥羽本線	21:30	21:36	奥羽本線	24:14

### ■ 仙山線・東北新幹線（下り）

山形	⇒	仙台着	仙台発	⇒	盛岡	新青森・秋田	新青森発	⇒	弘前
16:53	仙山線	18:15	18:19	はやぶさ63号	18:58	19:59 新青森	20:48	奥羽本線	21:25
			18:39	はやて113号	19:54				
			18:54	はやぶさ29号 こまち29号	19:33	20:40 新青森 21:05 秋田	20:48	奥羽本線	21:25
17:59	仙山線	19:13	19:19	はやぶさ65号 こまち65号	19:58	20:58 新青森 21:36 秋田	21:55	奥羽本線	22:29
			19:24	はやて371号	20:23				
			19:39	はやて115号	20:54				
			19:54	はやぶさ31号 こまち31号	20:33	21:37 新青森 22:08 秋田	21:55	奥羽本線	22:29
18:47	仙山線	20:07	20:21	はやぶさ67号 こまち67号	21:00	22:00 新青森 22:48 秋田	22:44	奥羽本線	23:18
			20:21	はやぶさ67号	21:00	22:00 新青森			
			20:30	はやぶさ103号	21:43				
			20:55	はやぶさ33号 こまち33号	21:34	22:30 新青森 23:03 秋田	22:44	奥羽本線	23:18
19:34	仙山線	21:01	21:15	はやぶさ105号	22:23				
			21:48	はやぶさ35号 こまち35号	22:27	23:36 新青森 23:53 秋田	23:44	奥羽本線	24:23
			22:20	はやぶさ35号	23:31				

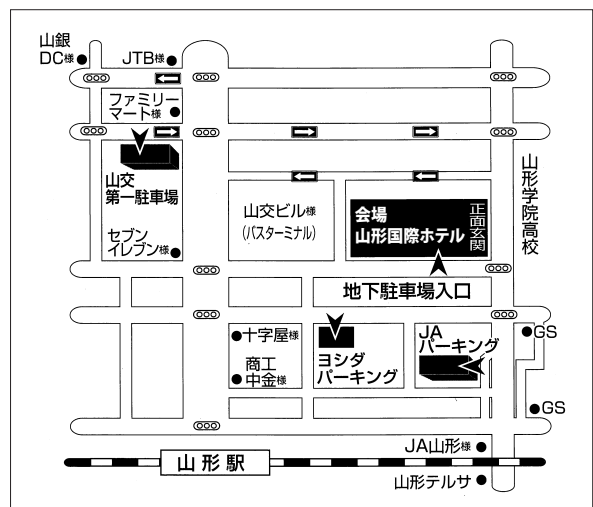
ご利用のお客様は、お帰りの際にフロントへ駐車券をご提示下さい。

最大3時間まで無料となります。

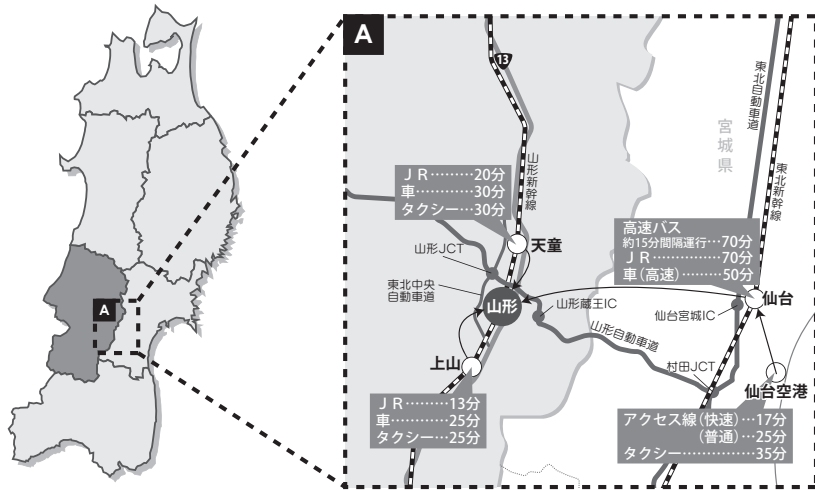
#### ●ご利用時間●

- 山交第一駐車場（車高2.1m）  
AM6:00～AM0:00
- JAパーキング（車高2.1m）  
AM7:00～AM2:00
- ヨシダパーキング  
24時間

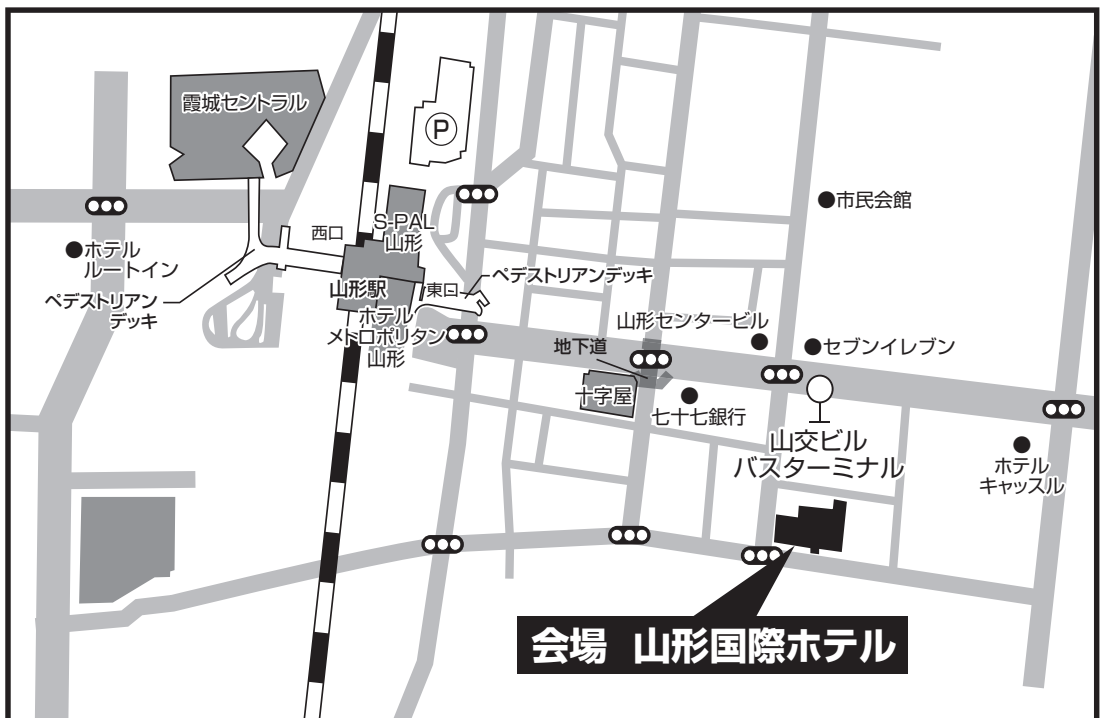※上記時間外のお車の出し入れは出来ません。



## 交通案内図

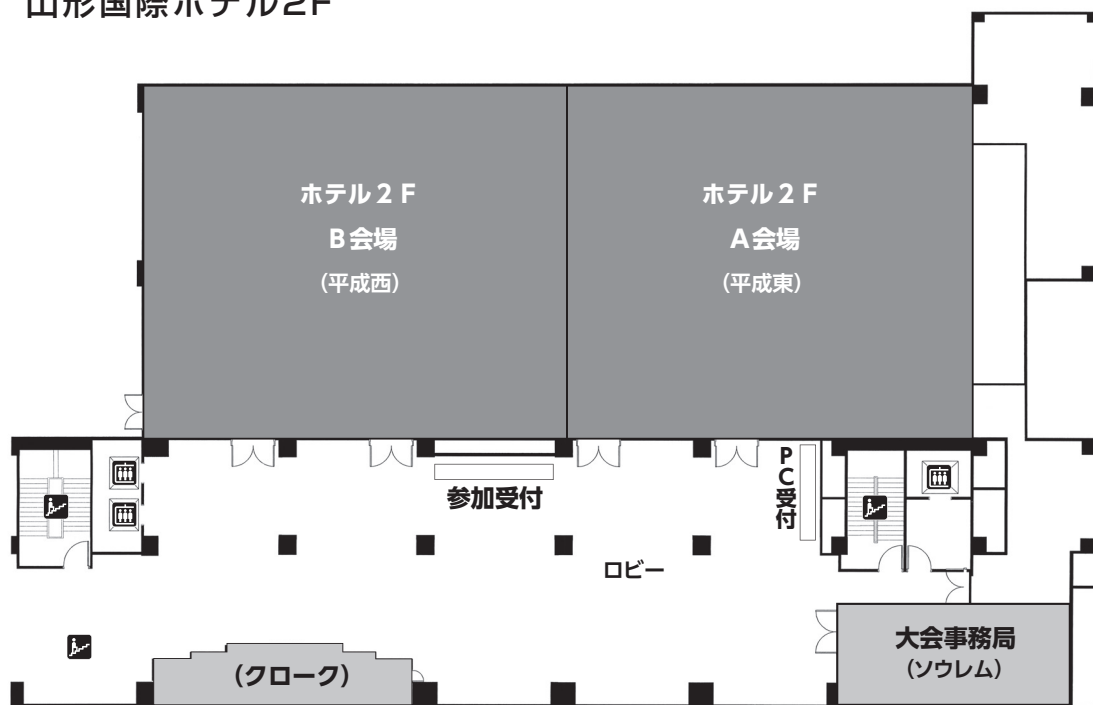

## 会場周辺図

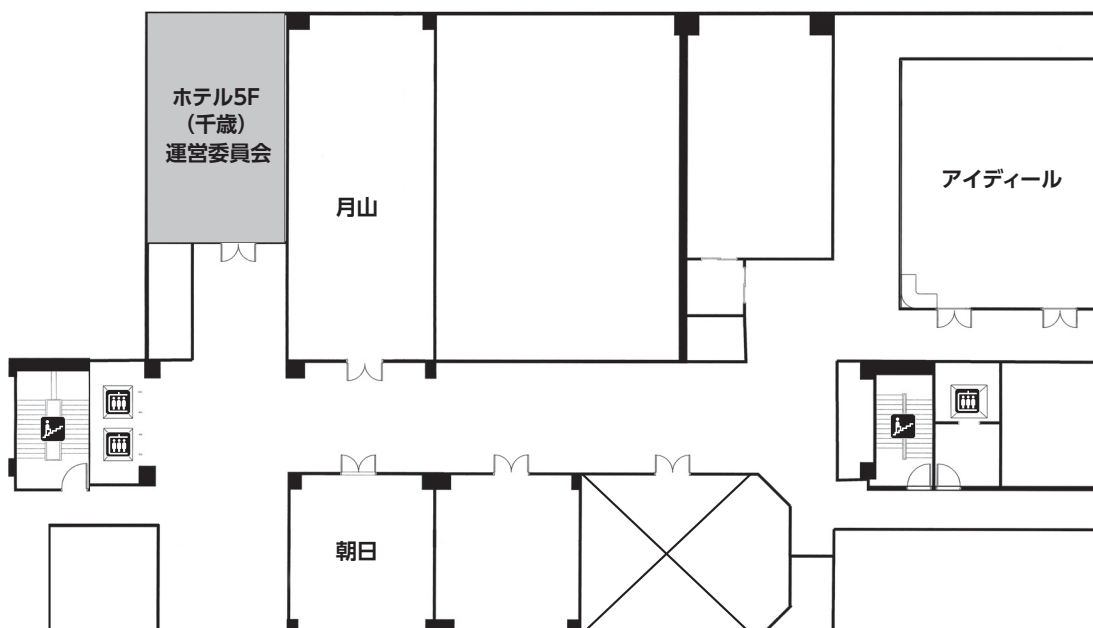


会場のご案内

山形国際ホテル2F



山形国際ホテル5F



## タイムテーブル・会場一覧

	A会場（2階 平成東）	B会場（2階 平成西）
9：30～	受 付 開 始	
10：00 } 10：30	運営委員会（5階 千歳）	
10：30 } 10：35	開会の挨拶	
10：35 } 12：05	<b>セッションA 1</b> <b>優秀演題賞候補演題 1</b> （演題 1～9） 座長：古家 琢也（弘前大学）	<b>セッションB 1</b> <b>優秀演題賞候補演題 2</b> （演題10～18） 座長：石橋 啓（福島県立医科大学）
12：05 } 12：30	休 憩	評議委員会
12：30 } 13：45	<b>特別企画</b> <b>●特別企画① 共催セミナー</b> 「進行性腎細胞癌の薬物療法 - エビデンスの再確認 -」 座長：土谷 順彦（山形大学） 演者：加藤 智幸（山形大学） （共催：ファイザー株式会社） <b>●特別企画② ミニシンポジウム</b> 「どうしていますか？高齢者医療。治療における問題点」 座長：相川 健（福島県立医科大学） 長岡 明（山形大学） 演者： 1. 佐藤 雄一（福島県立医科大学） 「高齢者の排尿管理の実態～間欠自己導尿、尿道カテーテル管理の問題点～」 2. 泉 秀明（東北大学） 「高齢者やPS不良患者に対する結石治療の問題点」 3. 山岸 敦史（山形大学） 「高齢者における膀胱癌治療の現状と問題点」 4. 高田 亮（岩手医科大学） 「高齢者CRPCに対するQOLを考慮した治療戦略」 5. 齋藤 満（秋田大学） 「腎移植における高齢レシピエントおよび高齢ドナーの諸問題」 6. 畠山 真吾（弘前大学） 「高齢者の全身麻酔術後せん妄を予測する方法」	
13：45 } 14：20	<b>セッションA 2</b> 一般演題「腎・副腎」 （演題19～23） 座長：成田伸太郎（秋田大学）	<b>セッションB 2</b> 一般演題「前立腺」 （演題24～28） 座長：伊藤 明宏（東北大学）
14：20 } 14：55	<b>セッションA 3</b> 一般演題「精巣・精索・その他」 （演題29～33） 座長：大森 聡（岩手医科大学）	<b>セッションB 3</b> 一般演題「尿管・膀胱」 （演題34～38） 座長：加藤 智幸（山形大学）
14：55 } 15：05	休 憩	
15：05 } 16：05	<b>特別講演</b> 「タダラフィルの作用機序と新たな治療戦略」 座長：土谷 順彦（山形大学） 演者：古田 昭（東京慈恵会医科大学） 共催：日本新薬株式会社	
16：05 } 16：10	優秀演題賞表彰 閉会の挨拶	
16：25 }		懇親会 会場：平成西

# 第254回 日本泌尿器科学会東北地方会プログラム

9:30~	受付開始	(山形国際ホテル 2階 ロビー)
10:00~10:30	運営委員会	(山形国際ホテル 5階 千歳)
10:30~10:35	開会の挨拶	会長 土谷 順彦 (A会場 2階 平成東)
10:35~12:05		

## セッションA1

### 優秀演題賞候補演題1

A会場(2階 平成東)

(発表7分、質疑3分)

座長：古家 琢也 (弘前大学)

#### 1. 類上皮型腎血管筋脂肪腫の1例

石巻赤十字病院 泌尿器科

石塚 雄一 (いしづか ゆういち)

鈴木 健大、小野久仁夫、石井 智彦

石巻赤十字病院 病理部

高橋 徹、板倉 裕子

#### 2. 結石はこわい！～治療に難渋した尿管結石による腎盂自然破裂の1例

八戸市立市民病院 泌尿器科

村川 裕希 (むらかわ ゆき)

明円 真吾、相馬 文彦

#### 3. 膀胱癌・前立腺癌合併症例に対してロボット支援膀胱全摘除術+体腔内回腸新膀胱造設術を施行した一例

弘前大学大学院医学研究科 泌尿器科学講座

田中 壽和 (たなか としかず)

城戸 宏一、百田 匡毅、野呂 大輔

及川 匡亮、萩原 和久、成田 拓磨

米山 徹、今井 篤、畠山 真吾

米山 高広、橋本 安弘、古家 琢也

大山 力

#### 4. 膀胱全摘、新膀胱造設術後に新膀胱腫瘍を来した1例

山形大学医学部 腎泌尿器外科学講座

末永 信太 (すえなが しんた)

山岸 敦史、堀江 繁光、黒川 真行

黒田 悠太、菅野 秀典、八木 真由

櫻井 俊彦、西田 隼人、柴崎 智宏

川添 久、一柳 統、加藤 智幸

長岡 明、土谷 順彦



## 5. 膀胱損傷修復術後に尿失禁を発症し治療に難渋した一例

福島県立医科大学医学部 泌尿器科学講座

松岡香菜子 (まつおか かなこ)

片岡 政雄、秦 淳也、佐藤 雄一

羽賀 宣博、櫛田 信博、柳田 知彦

石橋 啓、相川 健、小島 祥敬

## 6. 内分泌療法中に神経内分泌分化を来したと考えられる前立腺癌の一例

みやぎ県南中核病院 泌尿器科

小玉 寛健 (こだま ひろたけ)

川村 裕子、和泉 卓司

## 7. 前立腺癌に合併した巨大精嚢cystadenomaの1例

秋田大学大学院医学系研究科 腎泌尿器科学講座

石田 雅宣 (いしだ まさのぶ)

井上 高光、前野 淳、喜早 祐介

高山孝一朗、小泉 淳、山本 竜平

沼倉 一幸、鶴田 大、齋藤 満

成田伸太郎、羽瀨 友則

秋田大学医学部附属病院 腎疾患先端医療センター

佐藤 滋

## 8. 尿道に発生した管状絨毛腺腫 (tubulovillous adenoma) の一例

東北大学医学部 泌尿器科学

坂井 孝成 (さかい たかなり)

海法 康裕、林 夏穂、川崎 芳英

山下 慎一、三塚 浩二、荒井 陽一

東北大学病院 病理部

渡辺 みか

## 9. 尿道周囲に腫瘤性病変を形成したIgG4関連疾患の1例

JA秋田厚生連平鹿総合病院 泌尿器科

齋藤 拓郎 (さいとう たくろう)

伊藤 卓雄、鈴木 丈博

秋田大学大学院医学系研究科 腎泌尿器科学講座

松田 芳教

JA秋田厚生連由利組合総合病院 泌尿器科

佐藤 一成

(発表7分、質疑3分)

座長：石橋 啓 (福島県立医科大学)

**10. 脾臓転移を合併した副腎原発血管肉腫の一例**

岩手医科大学医学部 泌尿器科学講座

石井 修平 (いしい しゅうへい)  
 松浦 朋彦、高山 美郷、小野田充敬  
 加藤陽一郎、兼平 貢、岩崎 一洋  
 高田 亮、杉村 淳、大森 聡  
 阿部 貴弥、小原 航

**11. 右腰部変位腎に発生した腎細胞癌の一例**

鷹揚郷腎研究所弘前病院 泌尿器科

市立函館病院泌尿器科

鷹揚郷腎研究所弘前病院 泌尿器科

市立函館病院泌尿器科

弘前大学大学院医学研究科 泌尿器科学講座

濱野 逸人 (はまの いつと)  
 石橋 祐介、齋藤 久夫  
 相馬 理、小島 由太、西村 祥二  
 古家 琢也、大山 力

**12. von Hippel-Lindau病に合併した腫瘍性病変に対するアキシチニブによる治療経験**

秋田大学大学院医学系研究科 腎泌尿器科学講座

秋田大学医学部附属病院 腎疾患先端医療センター  
 立木医院

関根 悠哉 (せきね ゆうや)  
 成田伸太郎、五十嵐龍馬、奈良 健平  
 松田 芳教、沼倉 一幸、鶴田 大  
 前野 淳、齋藤 満、井上 高光  
 羽瀨 友則  
 佐藤 滋  
 立木 裕

**13. 肉腫様膀胱癌部分切除術後に発症した膀胱破裂に対し膀胱拡大術を施行した1例**

一般財団法人太田綜合病院付属 太田西ノ内病院 泌尿器科

星 誠二 (ほし せいじ)  
 川島 洋平、内田 久志、村上 房夫

**14. 集学的治療を行った腹膜癌膀胱孤発転移の一例**

東北大学病院 泌尿器科

東北大学 病理部

祢津 晋久 (ねづ くにひさ)  
 川守田直樹、佐藤 友紀、泉 秀明  
 安達 尚宣、伊藤 明宏、荒井 陽一  
 渡辺 みか

### 15. 多房性嚢胞を伴った前立腺導管腺癌の1例

福島県立医科大学医学部 泌尿器科学講座

胡口 智之 (こぐち ともゆき)

赤井畑秀則、小川総一郎、松岡香菜子

秦 淳也、佐藤 雄一、片岡 政雄

羽賀 宣博、櫛田 信博、柳田 知彦

石橋 啓、相川 健、小島 祥敬

福島県立医科大学医学部 病理病態診断学講座

川名 聡、橋本 優子

福島県立医科大学医学部 泌尿器科学講座

小島 祥敬

### 16. 化学療法中LDHが周期的な増減を繰り返し、効果判定に難渋した進行セミノーマの一例

宮城県立がんセンター 泌尿器科

武田詩奈子 (たけだ しなこ)

田中 峻希、川村 貞文、栃木 達夫

### 17. 後腹膜脂肪肉腫に対し大腰筋完全合併腫瘍切除、大腿神経切断を行ったにもかかわらず歩行可能であった一例

山形県立中央病院 泌尿器科

黒本 暁人 (くろもと あきと)

小澤 迪喜、諸角 謙人、佐藤 真彦

沼畑 健司、星 宣次

### 18. パゾパニブ内服中に腸管粘膜へ結晶沈着を認めた1例

山形大学医学部 腎泌尿器外科学講座

堀江 繁光 (ほりえ しげみつ)

西田 隼人、末永 信太、菅野 秀典

黒田 悠太、八木 真由、山岸 敦史

櫻井 俊彦、内藤 整、黒川 真行

柴崎 智宏、川添 久、一柳 統

加藤 智幸、長岡 明、土谷 順彦

山形大学医学部 内科学第2講座

八木 周、上野 義之

山形大学医学部 病理診断学講座

樺澤 崇允、山川 光徳

●特別企画① 共催セミナー

A会場(2階 平成東)

『進行性腎細胞癌の薬物療法 — エビデンスの再確認 —』

座長 土谷 順彦 (山形大学)

演者 加藤 智幸 (山形大学)

(共催 ファイザー株式会社)

●特別企画② ミニシンポジウム

A会場(2階 平成東)

『どうしてですか？高齢者医療。治療における問題点』

座長 相川 健 (福島県立医科大学)

長岡 明 (山形大学)

1. 「高齢者の排尿管理の実態 ～間欠自己導尿、尿道カテーテル管理の問題点～」  
佐藤 雄一 (福島県立医科大学)
2. 「高齢者やPS不良患者に対する結石治療の問題点」  
泉 秀明 (東北大学)
3. 「高齢者における膀胱癌治療の現状と問題点」  
山岸 敦史 (山形大学)
4. 「高齢者CRPCに対するQOLを考慮した治療戦略」  
高田 亮 (岩手医科大学)
5. 「腎移植における高齢レシピエントおよび高齢ドナーの諸問題」  
齋藤 満 (秋田大学)
6. 「高齢者の全身麻酔術後せん妄を予測する方法」  
畠山 真吾 (弘前大学)

13:45~14:20

**セッションA2** 一般演題 [腎・副腎]

A会場(2階 平成東)

(発表5分、質疑2分)

座長：成田伸太郎 (秋田大学)

**19. 術前診断が困難だった異所性副腎皮質癌の1例**

日本海総合病院 泌尿器科

窪木 祐弥 (くぼき ゆうや)  
牛島 正毅、福原 宏樹、山辺 拓也  
金子 尚嗣、柿崎 弘

**20. 腎原発小細胞癌の1例**

青森県立中央病院 泌尿器科

岩村 大径 (いわむら ひろみち)  
岩渕 郁也、小笠原 賢、川口 俊明

**21. スニチニブにより重篤なネフローゼ症候群を来した若年発症腎細胞癌の1例**

仙台市立病院 泌尿器科

高橋 拓大 (たかはし たくだい)  
高橋 正博、竹内 晃、青木 大志  
石戸谷 滋人  
渋谷 里絵、長沼 廣  
秋保 直樹

仙台市立病院 病理

仙台市立病院 内科

**22. 多発性嚢胞腎に対するトルバプタンの使用経験**

岩手県立胆沢病院 泌尿器科

中島 志織 (なかじま しおり)  
米田 真也、忠地 一輝、下田 次郎

**23. 腎盂尿管移行部狭窄に対し、腎杯尿管吻合術を施行した2例**

弘前大学大学院医学研究科 泌尿器科学講座

百田 匡毅 (ももた まさき)  
古家 琢也、成田 拓磨、城戸 宏一  
萩原 和久、今井 篤、畠山 真吾  
米山 高弘、橋本 安弘、大山 力

(発表5分、質疑2分)

座長：伊藤 明宏 (東北大学)

**24. 当院での若手術者によるミニマム創前立腺全摘術のアウトカム**

山形県立中央病院 泌尿器科

沼畑 健司 (ぬまはた けんじ)

小澤 迪喜、黒本 暁人、諸角 謙人

佐藤 真彦、星 宣次

**25. 当院におけるエンザルタミドの使用経験**

公立置賜総合病院 泌尿器科

高井 諭 (たかい さとし)

成澤 貴史、槻木 真明

**26. CRPC癌患者に対するカバジタキセル投与例の検討**

山形徳洲会病院 泌尿器科

星 宣次 (ほし せんじ)

星 清継、菅藤 哲、笹川五十次

山形県立中央病院 泌尿器科

小澤 迪喜、黒本 暁人、諸角 謙人

佐藤 真彦、沼畑 健司

石巻赤十字病院 泌尿器科

鈴木 健大、石塚 雄一、田口 勝行

小野久仁夫、石井 智彦

JR仙台病院 泌尿器科

鶴谷 善昭、沼田 功、今井 克忠

仙台腎泌尿器科

桑原 正明、豊田 精一

**27. 前立腺肥大症患者におけるデュタステリドからタダラフィルへの薬剤変更に伴う排尿状態の比較検討**

岩手県立二戸病院 泌尿器科

田村 大地 (たむら だいち)

小成 晋

岩手医科大学 泌尿器科学講座

岩崎 一洋、高田 亮、大森 聡

阿部 貴弥、小原 航

**28. 尿道カテーテル留置では管理不能な前立腺出血に対して、経皮的塞栓術を施行した1例**

仙台医療センター 泌尿器科

梶井 成彦 (かこい なりひこ)

大原英一郎、吉川 和行、齋藤 英郎

仙台医療センター 放射線科

力丸 裕哉

(発表5分、質疑2分)

座長:大森 聡 (岩手医科大学)

### 29. 精索脂肪肉腫の1例

東北労災病院 泌尿器科

竹本 淳 (たけもと じゅん)

後藤 拓郎、阿部 優子、浪間 孝重

泉中央病院 泌尿器科

尾形 幸彦、中川 晴夫、鈴木 康義

光川 史郎

### 30. 思春期早発症をきたしたライディッヒ細胞腫の1例

宮城県立こども病院 泌尿器科

佐竹 洋平 (さたけ ようへい)

相野谷慶子、坂井 清英

### 31. 敗血症性DICに対する遺伝子組み換えトロンボモジュリンの投与期間についての臨床的検討

岩手県立中部病院 泌尿器科

神崎 成子 (かんざき せいこ)

藤島 洋介、岩動 一将

岩手医科大学 泌尿器科学講座

高田 亮、大森 聡、阿部 貴弥

小原 航

### 32. 肉眼的血尿を契機に診断されたmultiple myelomaの1例

山形市立病院済生館 泌尿器科

菊田 雅斗 (きくた まさと)

高井 優季、石井 達矢、鈴木 仁

### 33. 膿腎症から後腹膜穿破した汎発性腹腔炎症例

岩手県立久慈病院 泌尿器科

伊藤 明人 (いとう あきと)

塩見 叡、小松 淳

岩手県立久慈病院 外科

高橋 正統、吉田 徹

岩手医科大学 泌尿器科講座

高田 亮、大森 聡、阿部 貴弥

小原 航

14:20~14:55

**セッションB3** 一般演題 [尿管・膀胱]

B会場(2階 平成西)

(発表5分、質疑2分)

座長：加藤 智幸 (山形大学)

**34. 高度肥満尿管結石患者に全身麻酔下TULを施行した1例**

山形県立中央病院 泌尿器科

小澤 迪喜 (おざわ みちのぶ)

黒本 暁人、諸角 謙人、佐藤 真彦

沼畑 健司、星 宣次

**35. 尿管がん術後の腔転移に対して化学放射線療法が著効した1例**

大崎市民病院 泌尿器科

鈴木 悠 (すずき ゆう)

前澤 玲奈、信濃 寛久、池田 義弘

大崎市民病院 病理診断科

坂元 和宏

**36. 尿管子宮内膜症の1例**

仙台赤十字病院 泌尿器科

櫻田 祐 (さくらだ ゆう)

太田 章三、當麻 武信

**37. 膀胱パラングリオーマの1例**

弘前大学医学部付属病院 泌尿器科学講座

城戸 宏一 (きど こういち)

橋本 安弘、及川 真亮、百田 匡毅

今井 篤、畠山 真吾、米山 高弘

古家 琢也、大山 力

**38. 膀胱原発MALTリンパ腫の1例**

気仙沼市立病院 泌尿器科

今野 将人 (こんの まさと)

佐藤 琢磨、折笠 一彦



15:05~16:05

**特別講演**

A会場(2階 平成東)

座長 土谷 順彦 (山形大学)

東京慈恵会医科大学 泌尿器科

講師 古 田 昭 先生

**『タダラフィルの作用機序と新たな治療戦略』**

(共催 日本新薬株式会社)

16:05~16:10

**優秀演題賞表彰**

A会場(2階 平成東)

閉会の挨拶

会長 土 谷 順 彦

16:25~

**懇 親 会**

B会場(2階 平成西)

## 優秀演題賞候補演題抄録集

---

## 優秀演題賞候補演題 1

### 類上皮型腎血管筋脂肪腫の1例

<sup>1)</sup> 石巻赤十字病院 泌尿器科

<sup>2)</sup> 石巻赤十字病院 病理部

石塚 雄一<sup>1)</sup>、鈴木 健大<sup>1)</sup>、小野久仁夫<sup>1)</sup>、  
石井 智彦<sup>1)</sup>、高橋 徹<sup>2)</sup>、板倉 裕子<sup>2)</sup>

症例は80歳男性。かかりつけ医の超音波検査で右腎腫瘍を指摘され、当科紹介受診。CTでは右腎上極に67mm大の造影効果のやや弱い分葉形腫瘍を認め、腎細胞癌が疑われた。当院エコーでは分葉状の低エコー腫瘤を認め、周囲と内部に血流を認めた。右腎癌 (cT1bN0M0) の術前診断にて、2016年12月根治的右腎摘出術を施行。腫瘍は肉眼的には剖面赤褐色調、充実性であった。組織学的には類上皮細胞から成り、免疫組織化学検査にてMelan A、HMB-45陽性であったこと、腫瘍内部に既存の尿細管が観察されることなどから類上皮型腎血管筋脂肪腫と診断された。術後9カ月、再発・転移なく経過中である。

類上皮型腎血管筋脂肪腫は近年認識された血管筋脂肪腫の一亜型であり、腎細胞癌との鑑別が難しく悪性の転帰を取り得る稀な疾患である。WHO分類では独立した項目となっている。

明確な悪性度の指標は確立されていないものの、本症例においては腫瘍径が大きいことや脈管侵襲を認めたことから嚴重な経過観察が必要であると考えられる。術前に腎癌と考え腎摘出術を施行し、類上皮型腎血管筋脂肪腫と診断された1例を経験したので若干の文献的考察を交えて報告する。

## 優秀演題賞候補演題 2

### 結石はこわい！～治療に難渋した尿管結石による腎盂自然破裂の1例

八戸市立市民病院 泌尿器科

村川 裕希、明円 真吾、相馬 文彦

症例は基礎疾患の無い40歳代女性。3月右側腹部痛を主訴にERを受診。KUB・CTで軽度右水腎を伴う右尿管下端結石(5×3mm)あり、炎症なし。鎮痛剤で症状改善あり、自然排石の可能性も大のため帰宅とした。ところがその1週間後、疼痛増悪・食欲低下に体動困難を伴うためERへ救急搬送された。CTで右尿管結石は不変だが水腎は増悪し造影剤の腎盂外溢流を認めた。血液・尿検査で尿路敗血症(SOFA score7、血培・尿培共に大腸菌)・DIC(Plt3000、FDP11.8)と診断、救命救急センターに入院。同日CTR投与と右尿管カテーテルによる尿路ドレナージを開始した。その後状態は改善傾向であったが徐々に全身浮腫増強のため第11病日にCTを施行。右水腎は消失していたが後腹膜に膿瘍形成あり経皮的に膿瘍ドレナージを行った。しかし、1カ月後のCTでも右腎盂外溢流と右後腹膜膿瘍は改善しないため全麻下に右尿管鏡検査を施行、上腎杯近傍に破裂部位を確認でき「腎盂自然破裂」と診断し下腎杯方向にSJカテーテルを留置した。同時に開放性後腹膜膿瘍ドレナージ術も行った。術後2週間で腎盂外溢流は消失、後腹膜膿瘍も著明に縮小し術後1カ月で退院となった。以上、初診時自然排石の可能性大と思われた結石が1週間後には尿路敗血症・DICを起こし、さらにその後の治療も難渋した症例を経験したので若干の考察を加えて報告する。

### 優秀演題賞候補演題 3

#### 膀胱癌・前立腺癌合併症例に対してロボット支援膀胱全摘除術＋体腔内回腸新膀胱造設術を施行した一例

弘前大学大学院医学研究科 泌尿器科学講座

田中 壽和、城戸 宏一、百田 匡毅、  
野呂 大輔、及川 匡亮、萩原 和久、  
成田 拓磨、米山 徹、今井 篤、  
畠山 真吾、米山 高広、橋本 安弘、  
古家 琢也、大山 力

筋層浸潤膀胱癌、高リスク前立腺癌に対して術前化学療法、ホルモン療法後にロボット支援膀胱全摘除術（RARC）＋体腔内回腸新膀胱造設術（ICUD）を施行し、良好な術後経過が得られている一例を経験したので報告する。

症例は69歳男性。肉眼的血尿、背部痛を主訴に近医を受診し。PSA高値と膀胱腫瘍を指摘された。精査の結果、膀胱癌（Urothelial carcinoma, G3, cT3N0M0）、前立腺癌（iPSA18.3, GS4+5, cT2bN0M0, D'amico高リスク群）と診断した。膀胱癌にgemcitabine＋cisplatinによる術前化学療法を2コース、前立腺癌にdegarelix＋estramustineによる術前ホルモン療法を3か月間施行した。術前療法終了時点での治療効果判定は、膀胱腫瘍切除後にて評価対象病変は無く評価不能であった。有害事象としてGrade2の悪心、血小板減少、Grade4の好中球減少を認めた。術前療法終了後、ロボット支援膀胱全摘除術＋体腔内回腸新膀胱造設術を施行した。手術時間465分（コンソール時間350分）、出血量550mlであった。病理組織診断は膀胱癌で残存腫瘍認めず、前立腺癌はpT2c、EPE0、RM0であった。リンパ節転移は陰性であった。術後吻合部リークを認めるも保存的に軽快し、退院となった。現在まで再発は認めず、外来経過観察を続けている。

局所進行性膀胱癌・ハイリスク前立腺癌合併症例に対してRARC＋ICUDはchallengingであるが、術前療法を併用した集学的治療戦略は有効な選択肢であると考えられる。

### 優秀演題賞候補演題 4

#### 膀胱全摘、新膀胱造設術後に新膀胱腔瘻を来した1例

山形大学医学部 腎泌尿器外科学講座

末永 信太、山岸 敦史、堀江 繁光、  
黒川 真行、黒田 悠太、菅野 秀典、  
八木 真由、櫻井 俊彦、西田 隼人、  
柴崎 智宏、川添 久、一柳 統、  
加藤 智幸、長岡 明、土谷 順彦

症例は57歳女性。2014年顕微鏡的血尿にて受診。膀胱鏡で左側壁に乳頭状腫瘍が認められ、膀胱癌の診断で同年TURBTを施行。UC、high grade、pTa、CIS（+）の病理診断でBCG膀胱内注入療法療法を行ったが2015年に再発。TURBTでpT2への進行を認めたため同年膀胱全摘術、回腸利用新膀胱造設術（弘前法）を行った。術後経過は良好であったが尿失禁が遷延したため、術後1か月で膀胱造影施行したところ、膀胱尿道吻合部6時方向と膀胱前壁に直径1.5cm大の瘻孔を認めた。尿道カテーテルを留置し失禁量は改善したが、瘻孔は既に上皮化しており自然閉鎖は困難と考え、待機的に瘻孔閉鎖術を行う方針とした。2016年5月当院形成外科と合同で薄筋弁を用いた経腔的新膀胱腔瘻閉鎖術を施行。術後2週間後に膀胱造影で瘻孔の消失を確認し尿道カテーテルを抜去した。2016年8月現在、瘻孔の再発なく自排尿可能である。膀胱腔瘻は一般的に骨盤内手術または経腔的手術による膀胱損傷、放射線治療の合併症、骨盤内腫瘍の浸潤などが原因となるが、今回、新膀胱との瘻孔を形成し薄筋弁を用いた瘻孔閉鎖術により治癒した症例を経験したため、若干の文献的考察を加え報告する。

## 優秀演題賞候補演題 5

### 膀胱損傷修復術後に尿失禁を発症し治療に難渋した一例

福島県立医科大学医学部 泌尿器科学講座

松岡香菜子、片岡 政雄、秦 淳也、  
佐藤 雄一、羽賀 宣博、櫛田 信博、  
柳田 知彦、石橋 啓、相川 健、  
小島 祥敬

**【症例】** 51歳女性。2009年1月、近医で子宮脱に対して経膈的単純子宮全摘出術を施行された際に膀胱損傷、右尿管損傷をきたし当科へ緊急搬送された。同日膀胱修復術・膀胱尿管新吻合術を施行した。術後より軽度の腹圧性尿失禁が出現していたが、2012年7月に突然尿失禁が増悪した。内診や膀胱・膈造影検査で膀胱膈癒による真性尿失禁と診断した。骨盤腔内の高度癒着が予想され、患者が侵襲的治療を希望しなかったこともあり、内視鏡的治療を試みた。しかし瘻孔閉鎖に至らず、2014年12月に膀胱膈癒閉鎖術を施行した。瘻孔は閉鎖されたが、その後腹圧性尿失禁の顕性化を認めた。最大尿道閉鎖圧の低下(21cmH<sub>2</sub>O)を認め、尿道括約筋不全が腹圧性尿失禁の原因と考えられた。2016年6月にTOT手術を行い尿失禁は消失した。

**【考察】** 本症例は、腹圧性尿失禁と真性尿失禁を合併しており治療に難渋した。内視鏡的治療で瘻孔閉鎖に至らなかった経験から、その適応について文献的に考察する。また、尿道括約筋の神経支配は下下腹神経や陰部神経の関与が知られているが、未だに結論がでない。本症例は、尿路損傷の傷害部位から推測すると陰部神経は温存され、下下腹神経のみが損傷されたと考えられる。したがって下下腹神経は尿道括約筋の機能において主要な役割を果たしていることが考えられた。

## 優秀演題賞候補演題 6

### 内分泌療法中に神経内分泌分化を来したと考えられる前立腺癌の一例

みやぎ県南中核病院 泌尿器科

小玉 寛健、川村 裕子、和泉 卓司

症例は76歳、男性。肛門痛を主訴に近医受診。直腸診で前立腺癌を疑われ、当科紹介。PSA3.8ng/mL、針生検でadenocarcinoma、Gleason Score4+4、画像検査でcT3bN1M1(肺転移)の診断となった。MAB療法を開始しPSA値低下、肺転移の縮小を認めた。PSA低値にもかかわらず、治療開始15ヵ月のCTで肺転移の増大を認め、アンチアンドロゲン交替療法を行うも無効。化学療法を提案したが患者が拒否した。治療開始25ヵ月後に排尿障害、骨盤部痛、トランスアミナーゼ上昇を認め、画像検査で原発巣および肺転移の増大、新たに肝転移、腸骨転移を認めた。NSE16.9ng/mLと軽度高値だったことから神経内分泌分化を疑い再生検し、免疫組織学的検討によりsmall cell carcinomaと診断された。肺小細胞癌の治療に準じてCBDCAとVP-16による化学療法を現在までに3コース施行し、原発巣および転移巣の縮小とNSE値低下、自覚症状の改善を認めている。

前立腺小細胞癌は前立腺癌の0.2~1%程度と稀な疾患で、予後不良である。本症例は前立腺癌の内分泌療法中に神経内分泌分化を来したと考えられるが、定期的な画像評価と再生検が有用だったと考えられ、文献的考察を加えて報告する。

## 優秀演題賞候補演題 7

### 前立腺癌に合併した巨大精嚢 cystadenoma の 1 例

<sup>1)</sup> 秋田大学大学院医学系研究科腎泌尿器科学講座

<sup>2)</sup> 秋田大学医学部附属病院腎疾患先端医療センター

石田 雅宣<sup>1)</sup>、井上 高光<sup>1)</sup>、前野 淳<sup>1)</sup>、  
喜早 祐介<sup>1)</sup>、高山孝一郎<sup>1)</sup>、小泉 淳<sup>1)</sup>、  
山本 竜平<sup>1)</sup>、沼倉 一幸<sup>1)</sup>、鶴田 大<sup>1)</sup>、  
齋藤 満<sup>1)</sup>、成田伸太郎<sup>1)</sup>、羽瀨 友則<sup>1)</sup>  
佐藤 滋<sup>2)</sup>

症例は49歳男性、肝血管腫の精査中に前立腺腫大を指摘され泌尿器科を受診した。直腸指診では前立腺に結節は触れず、奥に柔らかく大きな腫瘤を触れた。PSA12.0と高値で経直腸前立腺12箇所生検を施行され、前立腺癌 Gleason Score 3+4、右3/6、左1/6箇所を診断され、ステージングでT1cM0M0を診断した。CT、MRIで前立腺底部から上方に径6.6×5.2×4.0cmの嚢胞構造および内部に長径5cmの造影される充実部分を認めた。MRI/DWIでは前立腺癌共に有意なhigh intensityを認めず、有意なリンパ節腫大も認めなかった。以上より前立腺癌に合併した精嚢腫瘍が疑われ、両側尿管ステント留置の上、尿路変向術も視野に入れ、経腹膜的に開放前立腺全摘+精嚢腫瘍摘出術を行った。膀胱を温存し前立腺および精嚢腫瘍を一塊に摘出でき、手術時間4h53m、出血量1,385mLであった。摘出標本は迅速診断で良性腫瘍(カルンケル)との診断で、リンパ節郭清は前立腺癌に準じ両側閉鎖節郭清のみとした。術後12日で順調に退院した。最終病理は前立腺癌Gleason Score 4+3=7, EPE0, RM0, pT2cpN0+Papillary cystadenoma of the seminal vesicleの診断であった。精嚢嚢胞内部の腫瘍は乳頭状の白色腫瘍で、組織学的に核異型のない導管上皮の過形成および拡張からなる隆起性病変であった。精嚢原発の腫瘍は極めて稀で、これまで25例程度の海外報告があり、良性のcystadenomaの報告が最も多いが、悪性の報告もある。若干の文献的考察を含め発表する。

## 優秀演題賞候補演題 8

### 尿道に発生した管状絨毛腺腫 (tubulovillous adenoma) の一例

<sup>1)</sup> 東北大学医学部 泌尿器科学

<sup>2)</sup> 東北大学病院 病理部

坂井 孝成<sup>1)</sup>、海法 康裕<sup>1)</sup>、林 夏穂<sup>1)</sup>、  
川崎 芳英<sup>1)</sup>、山下 慎一<sup>1)</sup>、三塚 浩二<sup>1)</sup>、  
荒井 陽一<sup>1)</sup>、渡辺 みか<sup>2)</sup>

症例は74歳・女性。陰部出血を主訴に近医受診。尿道カルンケルの診断でステロイド軟膏塗布で経過観察されていたが、腫瘤の縮小なく排尿時の尿線分裂が出現したため外科的切除を施行したところ、組織学的所見で腺管構造をもつ腫瘤で切除断端陽性であった。8ヵ月後に腫瘤が再発し当院へ紹介となった。初診時、外尿道口10時方向に約11×8×5mmの可動性良好の柔らかい腫瘤を認めた。一見すると尿道カルンケルに見えるが有茎性絨毛状で一般的なカルンケルとは異なり、組織学的所見の確認のために腫瘍を再度外科的切除した。病理診断は、腸管に認められる腺腫に類似した病変で、管状構造および絨毛状構造を有していることから管状絨毛腺腫 (tubulovillous adenoma) と診断された。悪性所見はなく断端陰性であった。術後経過は良好で現在まで再発なく経過している。管状絨毛腺腫は通常は消化管に発生し、大腸ポリープの一形態として知られている。一般的に良性腫瘍であるが悪性化の報告もある。尿路における管状絨毛腺腫は、尿路変更や膀胱拡大で利用した腸管粘膜の報告が4例あるが、尿路上皮に発生した管状絨毛腺腫の報告は膀胱2例のみであり、女性の外尿道口に発生したものはこれまで報告がない。稀な尿道腫瘤の1例を経験したので報告する。

## 優秀演題賞候補演題 9

### 尿道周囲に腫瘤性病変を形成したIgG4関連疾患の1例

- 1) JA秋田厚生連平鹿総合病院 泌尿器科  
2) 秋田大学大学院医学系研究科 腎泌尿器科学講座  
3) JA秋田厚生連由利組合総合病院 泌尿器科  
齋藤 拓郎<sup>1)</sup>、伊藤 卓雄<sup>1)</sup>、鈴木 丈博<sup>1)</sup>  
松田 芳教<sup>2)</sup>、佐藤 一成<sup>3)</sup>

75歳、女性。2014年1月より尿勢低下を自覚し、同年12月には蓄尿時の下腹部不快感を認めため前医を受診。膀胱炎の診断でST合剤を処方されたが症状が改善せず当科を受診した。超音波検査にて膀胱頸部に30×20mm大の腫瘤性病変を認めた。MRI検査では尿道の全長にわたって周囲組織の肥厚を認め、T1およびT2で低信号であった。膀胱鏡検査では尿道狭窄のため膀胱鏡を進めることができず断念した。採血検査で血清総蛋白が9.0g/dlと高値を示したため血清蛋白分画を調べたところ、 $\gamma$ グロブリンが36.2%と高値を示し、中でもIgG及びIgG4がそれぞれ3421mg/dl、1140mg/dlと高値を示していた。同時期に施行したエコーガイド下経膣的針生検では悪性所見を認めず、間質に著明なリンパ球の浸潤と線維化を認め、一定領域でのIgG4及びIgG陽性細胞の比が49.1%と高値を示していた。画像所見、採血結果、病理所見よりIgG4関連疾患の確定診断となった。プレドニゾロンを開始したところIgG4は低下し、CT及びMRI検査では尿道周囲の肥厚組織の縮小を認め、自覚症状は改善した。

今回、尿道周囲に腫瘤性病変を形成したIgG4関連疾患の一例を経験したため、文献的考察を加え報告する。

## 優秀演題賞候補演題10

### 脾臓転移を合併した副腎原発血管肉腫の一例

- 岩手医科大学医学部 泌尿器科学講座  
石井 修平、松浦 朋彦、高山 美郷、  
小野田充敬、加藤陽一郎、兼平 貢、  
岩崎 一洋、高田 亮、杉村 淳、  
大森 聡、阿部 貴弥、小原 航

**【諸言】** 悪性血管腫瘍は血管・リンパ管由来の悪性腫瘍であり、その発症率は軟部組織由来の肉腫全体で1%未満に満たない。中でも副腎原発の血管肉腫は報告が少なく、脾臓転移を来した症例は検索した限り報告がなかった。今回脾臓転移を合併した副腎原発血管肉腫の一例を経験したので報告する。

**【症例】** 56歳女性。検診で胃の外圧排を指摘され当院消化器内科紹介。CTにて左副腎腫瘍と脾臓内結節を指摘され当科紹介となる。CTでは左副腎に直径73mmの内部不正に造影される腫瘤性病変を認め、脾臓内に直径21mmの辺縁より造影される結節性病変を認めた。悪性副腎腫瘍の脾臓転移疑いで脾臓病変に対してCTガイド下生検を施行するも診断確定に至らなかったが、臨床的に悪性が疑われたため開放左副腎摘出術および脾臓合併摘出術を施行、副腎血管肉腫の脾臓転移の診断となった。術後2か月を経過し、再発所見なく外来通院中である。

**【最終診断】** 左副腎血管肉腫、脾臓転移

**【結語】** 副腎原発の血管肉腫は自験例を含め16例と少なく、副腎血管肉腫の脾臓転移は検索した限り報告がない。今回の自験例について、文献的考察を加え報告する。

## 優秀演題賞候補演題11

### 右腰部変位腎に発生した腎細胞癌の一例

<sup>1)</sup> 鷹揚郷腎研究所弘前病院 泌尿器科

<sup>2)</sup> 市立函館病院 泌尿器科

<sup>3)</sup> 弘前大学大学院医学研究科 泌尿器科学講座  
濱野 逸人<sup>1,2)</sup>、石橋 祐介<sup>1)</sup>、齋藤 久夫<sup>1)</sup>、  
相馬 理<sup>2)</sup>、小島 由太<sup>2)</sup>、西村 祥二<sup>2)</sup>、  
古家 琢也<sup>3)</sup>、大山 力<sup>3)</sup>

**【背景】** 腰部変位腎（骨盤腎）は、剖検で約3,000例に1例の頻度で見られる腎発生異常である。今回我々は、骨盤腎に発生した腎細胞癌の1例を経験したので、若干の文献的考察を加えて報告する。

**【症例】** 症例は、70歳女性。腰痛の精査中、MRI検査にて右骨盤腎および腎腫瘍を指摘され、当科紹介となった。造影CTにて、大動脈分岐部の高さに右腎を認め、腎下極に径4.7cmの腫瘍を認めた。腎動脈は3本存在し、1本目は腹部大動脈より起始し、正中方向から腎実質を貫き外側に向けた腎門部に流入していた。2本目は大動脈分岐部より、3本目は右内腸骨動脈より起始していた。腹部正中切開で、根治的右腎摘除術を行った。手術時間1時間57分、出血量20mLであった。病理組織学的診断は、淡明細胞癌であった。術後6カ月経過しているが、現在再発は認めていない。

**【考察】** 腎位置異常は比較的まれであるが、骨盤腎の成因として後腎が上昇する過程において消失すべき血管が残存することによると考えられている。一方、変位腎に腎細胞癌が発生する頻度は正常腎とほぼ同等とされている。本症例のように血管の分布や走行が通常とは異なるため、術前検査を入念に行い、さらに術式についても十分検討した上で、手術に臨む必要があると思われた。

## 優秀演題賞候補演題12

### von Hippel-Lindau病に合併した腫瘍性病変に対するアキシチニブによる治療経験

<sup>1)</sup> 秋田大学大学院医学系研究科 腎泌尿器科学講座

<sup>2)</sup> 秋田大学医学部附属病院 腎疾患先端医療センター

<sup>3)</sup> 立木医院

関根 悠哉<sup>1)</sup>、成田伸太郎<sup>1)</sup>、五十嵐龍馬<sup>1)</sup>、  
奈良 健平<sup>1)</sup>、松田 芳教<sup>1)</sup>、沼倉 一幸<sup>1)</sup>、  
鶴田 大<sup>1)</sup>、前野 淳<sup>1)</sup>、齋藤 満<sup>1)</sup>、  
井上 高光<sup>1)</sup>、羽瀨 友則<sup>1)</sup>、佐藤 滋<sup>2)</sup>、  
立木 裕<sup>3)</sup>

**【症例】** 63歳、女性。

**【現病歴】** von Hippel-Lindau (VHL) 病に伴う両側腎腫瘍に対し1998年に左腎摘出術。右腎腫瘍に対し、腎部分切除や選択的動脈塞栓術を行ったが2014年11月右腎摘出術。腫瘍はいずれも淡明細胞癌であった。その後、腎不全で血液透析を施行していたが、2015年7月に右肺に9mmの結節が出現し、肺転移と考えられた。

**【治療経過】** 右肺腫瘍と共に、左副腎にMIBG高集積の褐色細胞腫と考えられる腫瘍(24mm)と、隣にMRIで早期造影効果を伴いPET陰性のPNETと考えられる腫瘍(22mm)を認めた。少なくとも肺腫瘍は腎癌肺転移と考え、薬物血中濃度をモニタリングしながらアキシチニブ6mgで治療を開始した。副作用はgrade1-2の倦怠感と手足症候群を認めたが内服継続可能であった。投薬4ヶ月目のCTで肺転移は消失、副腎腫瘍は40%の縮小、膝腫瘍径に変化は認められなかったが、造影効果は減弱した。治療開始後の薬物血中濃度はトラフ1.28ng/mlと当科症例平均値(18.7ng/ml)より著明に低値であったが、Cmaxは66.9ng/mlと当科症例平均値(44.6ng/ml)に比べて高値であった。治療開始一年後、腫瘍性病変のサイズに変化なく、現在は副作用のため4mgまで減量し、内服を続けている。

**【考察】** 本例ではVHL病の腎癌以外の腫瘍に対しても効果があったと考えられるが、腎癌随伴病変に対する分子標的薬の効果につき、若干の文献的考察と共に報告する。



### 優秀演題賞候補演題13

#### 肉腫様膀胱癌部分切除術後に発症した膀胱破裂に対し膀胱拡大術を施行した1例

一般財団法人太田総合病院付属 太田西ノ内病院 泌尿器科  
星 誠二、川島 洋平、内田 久志、  
村上 房夫

症例は38歳女性。36歳時に下腹部痛を主訴に前医を受診し尿管管遺残の指摘をうけていたが、通院を自己中断していた。38歳時に血尿があり前医を再診。尿管管癌疑いのため当科紹介となった。膀胱鏡、CTで膀胱頂部に非乳頭状腫瘍を認めたが遠隔転移はなく、TUR-Btを行った。病理診断が肉腫様膀胱癌pT2であったため、腹腔鏡下膀胱部分切除術を施行した。切除標本に腫瘍成分は認めなかった。術後10日目に膀胱造影を施行し、リークなく、膀胱容量は150mlであった。

術後3か月目に急激な下腹部痛をきたし当科を受診。画像検査で膀胱破裂と診断された。尿道カテーテル挿入で破裂部分は自然閉鎖したが、膀胱容量の著明な低下と蓄尿時痛、頻尿が出現しカテーテルを留置する方針となった。術後2年経過し再発はなかったが、患者からカテーテルを抜去したいとの強い希望があり、膀胱拡大術を施行した。膀胱容量は35mlから300mlまで増加し、自己導尿を併用し自排尿可能となった。

肉腫様膀胱癌は膀胱癌の0.3%を占め、1年生存率42%、2年生存率28%とされており、稀かつ予後不良な疾患とされる。報告によるとその大半が筋層浸潤を呈した状態で発見され、根治療法としては膀胱全摘術が施行されている症例が多い。膀胱部分切除後に再発なく、膀胱拡大術を施行された症例は報告がなく、文献的考察を加えて報告する。

### 優秀演題賞候補演題14

#### 集学的治療を行った腹膜癌膀胱孤発転移の一例

<sup>1)</sup> 東北大学病院 泌尿器科

<sup>2)</sup> 東北大学 病理部

柗津 晋久<sup>1)</sup>、川守田直樹<sup>1)</sup>、佐藤 友紀<sup>1)</sup>、  
泉 秀明<sup>1)</sup>、安達 尚宣<sup>1)</sup>、伊藤 明宏<sup>1)</sup>、  
荒井 陽一<sup>1)</sup>、渡辺 みか<sup>2)</sup>

腹膜癌は上皮性卵巣癌（漿液性腺癌）に準じ腫瘍減量術と化学療法の集学的治療が推奨されている。腹膜癌の膀胱転移は非常に稀である。

症例は59歳女性。膀胱、膣に浸潤する骨盤底腫瘍のため、腫瘍切除+膀胱筋層切除術を施行し、腹膜癌（漿液性腺癌）と診断された。術後化学療法（TC療法6コース）を施行した。5か月後に経膣エコーで膀胱腫瘤を指摘され当科紹介。膀胱後壁2か所にろ胞状有茎性腫瘍を認めた。画像上他臓器に転移を認めなかった。TUR-Btを施行し組織所見で腹膜癌の膀胱転移の診断を得た。術後TC療法6コースを追加し22ヶ月の無再発生存を得ている。

転移性膀胱癌は婦人科癌、下部消化管癌、泌尿生殖器癌の原発が多い。本邦で報告された42例はすでに多臓器転移を有していることが多く、予後は約10ヶ月であった。多発か3cm以上の腫瘍や膀胱転移診断時に他臓器に転移を有する場合は予後不良であった。多臓器転移の一部としての膀胱転移と異なり、膀胱孤発転移の場合は局所治療に加え集学的治療が必要か悩む場合がある。本症例は膀胱孤発転移の画像診断から膀胱全摘術の依頼で当科紹介されたが、他臓器の微小転移の可能性が高いと判断し、局所切除と化学療法による集学的治療を選択し良好な経過を得ている。

## 優秀演題賞候補演題15

### 多房性嚢胞を伴った前立腺導管腺癌の1例

<sup>1)</sup> 福島県立医科大学医学部 泌尿器科学講座

<sup>2)</sup> 福島県立医科大学医学部 病理病態診断学講座

胡口 智之<sup>1)</sup>、赤井畑秀則<sup>1)</sup>、小川総一郎<sup>1)</sup>、  
松岡香菜子<sup>1)</sup>、秦 淳也<sup>1)</sup>、佐藤 雄一<sup>1)</sup>、  
片岡 政雄<sup>1)</sup>、羽賀 宣博<sup>1)</sup>、櫛田 信博<sup>1)</sup>、  
柳田 知彦<sup>1)</sup>、石橋 啓<sup>1)</sup>、相川 健<sup>1)</sup>、  
川名 聡<sup>2)</sup>、橋本 優子<sup>2)</sup>、小島 祥敬<sup>1)</sup>

**【症例】** 66歳男性。PSA5.7ng/mlのため、前医で経直腸の前立腺針生検を施行。12本中左葉1本にGleason score (GS) 3+3 (占拠率<5%)の腺癌を認め、精査加療目的で当科紹介となった。MRIでは、拡散強調画像で前立腺左葉にADCの低下した腫瘍性病変を認めた。また、前立腺腹側から左尖部にかけて、T2強調画像で高信号かつT1強調画像で低信号を呈し、壁のみ造影効果のある多房性嚢胞病変を認めた。cT2aN0M0と診断し、ロボット支援前立腺全摘除術を施行した。術中所見では前立腺が膀胱内に突出し、前立腺腹側に多数の嚢胞を認めた。病理所見により、前立腺導管腺癌、GS4+4、pT3aと診断された。前立腺腹側の嚢胞は、拡張した腺管の集簇で、上皮内に腫瘍を認めた。術後1か月の時点で、PSA0.08ng/mlと低下している。

**【考察】** 嚢胞を伴う前立腺癌の報告は極めて少ない。前立腺癌に合併する嚢胞の多くは、腫瘍からの出血や壊死により生じた、上皮を伴わない仮性嚢胞と報告されている。しかし、本症例では、上皮を伴う嚢胞であった。これは導管腺癌により導管が閉塞し、腺房が拡張したことで上皮を伴う嚢胞が形成された可能性が考えられる。

## 優秀演題賞候補演題16

### 化学療法中LDHが周期的な増減を繰り返し、効果判定に難渋した進行セミノーマの一例

宮城県立がんセンター 泌尿器科

武田詩奈子、田中 峻希、川村 貞文、  
栃木 達夫

**【症例】** 30歳男性。左精巣腫大を契機に精巣腫瘍の診断となり、前医で高位精巣腫瘍摘除術を施行された。術前のCTで径15mmの傍大動脈リンパ節腫大、左外腸骨リンパ節腫大及び腸腰筋外側の後腹膜腫瘍(径37mm)を認めた。LDHは317IU/Lと軽度上昇し、AFP、HCGは正常範囲内であった。病理診断はセミノーマであり、化学療法目的に当科を受診した。pT1N1M1aS1、IIIA期、Good prognosisと診断しBEP療法3コースを施行した。各コース施行中に好中球減少を認めたため、顆粒球コロニー刺激因子製剤(G-CSF)を投与した。1コース目のday10にLDHが186 IU/Lと低下したが、day16で386 IU/Lに上昇した。2および3コース目でもLDHはday10で減少、day19で増加と周期的な増減を繰り返した。3コース終了後のCTで腫大リンパ節の著明な縮小を認めたが、後腹膜腫瘍が径17mm程度残存したため、現在VIP療法1コースを追加している。

**【考察】** 化学療法中にLDHが増加する非腫瘍性的原因として、肝障害や間質性肺炎の他に、好中球減少に対して使用したG-CSF製剤の関与が報告されている。一過性のLDH上昇は好中球の増加と消費を反映しているといわれ、LDHアイソザイムの分析が残存腫瘍によるLDH増加との鑑別の一助となる。本症例では病勢と一致しないLDHの増減を認め、肺障害など他要因がないことから、G-CSF製剤の投与が一因として考えられた。

## 優秀演題賞候補演題17

後腹膜脂肪肉腫に対し大腰筋完全合併腫瘍切除、大腿神経切断を行ったにもかかわらず歩行可能であった一例

山形県立中央病院 泌尿器科

黒本 暁人、小澤 迪喜、諸角 謙人、  
佐藤 真彦、沼畑 健司、星 宣次

**【症例】** 67歳女性。左乳癌切除後6年目のCT検査で偶発的に左腎尾側に長径12cmの後腹膜腫瘍を指摘され、当科紹介。後腹膜脂肪肉腫の疑いで同月後腹膜腫瘍摘出術を施行。左腎尿管は温存可能であったが、腫瘍は大腰筋に硬く癒着しており、大腰筋を一部合併切除した。術後5か月目のCTで合併切除した大腰筋部外縁に再発腫瘍を認め、再発腫瘍摘出術を施行。腫瘍外側の下行結腸、内側の大腰筋も大きく合併切除、その際大腿神経も離断した。さらに術後3か月後のCTで、残存した大腰筋切除部の頭側外縁に1cm大の再発腫瘍を認めたため、そのCTの4か月後に腫瘍摘出術を再々施行した。この際、腎合併切除、下行結腸再切除、大腰筋は第2から第5腰椎で完全切除を行った。その3か月後には骨盤内のこれまでの切除範囲外に再発を認めたが、腫瘍切除、大腰筋切除、大腿神経切断を施行し、その後3か月再発なく経過している。いずれの手術時においても術後左大腿前面の知覚鈍麻、大腿四頭筋麻痺を中心とした運動機能の低下を認めたが、術後短期間のリハビリで歩行が可能となった。後腹膜臓器を扱う泌尿器科医が知っておくべき大腰筋周囲の解剖と大腰筋周囲神経切断後の影響について、本症例の4回の手術経過をふまえて文献的に考察を加え報告する。

## 優秀演題賞候補演題18

パゾパニブ内服中に腸管粘膜へ結晶沈着を認めた1例

<sup>1)</sup> 山形大学医学部 腎泌尿器外科学講座

<sup>2)</sup> 山形大学医学部 内科学第2講座

<sup>3)</sup> 山形大学医学部 病理診断学講座

堀江 繁光<sup>1)</sup>、西田 隼人<sup>1)</sup>、末永 信太<sup>1)</sup>、  
菅野 秀典<sup>1)</sup>、黒田 悠太<sup>1)</sup>、八木 真由<sup>1)</sup>、  
山岸 敦史<sup>1)</sup>、櫻井 俊彦<sup>1)</sup>、内藤 整<sup>1)</sup>、  
黒川 真行<sup>1)</sup>、柴崎 智宏<sup>1)</sup>、川添 久<sup>1)</sup>、  
一柳 統<sup>1)</sup>、加藤 智幸<sup>1)</sup>、長岡 明<sup>1)</sup>、  
土谷 順彦<sup>1)</sup>、八木 周<sup>2)</sup>、上野 義之<sup>2)</sup>、  
樺澤 崇允<sup>3)</sup>、山川 光徳<sup>3)</sup>

症例は44歳の男性。2011年腰痛を主訴に前医受診した。CTで左腎腫瘍を認め、精査加療目的に当科紹介となった。左腎癌と診断し、2012年2月左腎摘除術を施行した。病理検査の結果、脱分化型脂肪肉腫と診断した。半年後、脾臓、膵臓、傍大動脈リンパ節に再発を認め、脾臓・膵尾部切除術および傍大動脈リンパ節郭清術を施行した。4か月後、後腹膜に局所再発し、2013年3月パゾパニブを導入した。止痢剤でコントロール可能な下痢以外に腸管障害を疑う重篤な有害事象を認めなかったが、CT上、2014年8月頃より腸管浮腫が出現した。その後、CT上の腸管浮腫所見の増悪傾向を認め、2016年1月上旬消化管内視鏡を施行した。内視鏡上、ケルクリング襞の著明な浮腫状肥厚と白色絨毛を認め、生検時には同部位より白濁流出物を認めた。病理検査の結果、悪性所見を認めず結晶沈着による腸管浮腫と診断した。2016年3月局所再発の増大あり、パゾパニブを中止し、エンブリンメシル酸塩を導入した。2016年5月のCTで腸管浮腫所見は改善しており、8月の上部消化管内視鏡でも所見は消失するとともに、病理所見上も粘膜下組織への結晶沈着の消失が確認された。

今回、パゾパニブ投与による可逆性の腸管浮腫および腸管粘膜下結晶沈着をきたした症例を経験したため、文献的考察を加えて報告する。